Journal of Equine Veterinary Science 54 (2017) 70–77

Contents lists available at ScienceDirect

Journal of Equine Veterinary Science

journal homepage: www.j-evs.com

Оригинальное исследование

Клиническая и гистологическая оценка полиакриламидного геля в здоровых пястно-фаланговых/плюснефаланговых суставах у лошадей

Scott R. McClure [a,*], Michael Yaeger [b], Chong Wang [c,d,e]

a Отдел ветеринарных клинических наук, Колледж Ветеринарной Медицины, Университет Штата Айова, Эймс, ИА
b Отдел ветеринарной патологии, Колледж Ветеринарной Медицины, Университет Штата Айова, Эймс, ИА
c Отдел ветеринарной диагностики, Колледж Ветеринарной Медицины, Университет Штата Айова, Эймс, ИА
d Отдел медицины продуктивных животных, Колледж Ветеринарной Медицины, Университет Штата Айова, Эймс, ИА
e Отдел статистики, Колледж Ветеринарной Медицины, Университет Штата Айова, Эймс, ИА

ARTICLE INFO

Article history:
Received 25 August 2016
Received in revised form
29 November 2016 Accepted
29 November 2016
Available online 18 March 2017

Ключевые слова: лошади, полиакриламид, гистологическая оценка

Резюме

Ведется разработка и исследования полиакриламидного гидрогеля (PAHG) для лечения остеоартрита у лошадей. До применения гидрогеля для лечения суставов, пораженных остеоартритом, проводили исследование PAHG на здоровых суставах. Цели этого исследования заключались в оценке клинических, цитологических и метаболических эффектов PAHG в здоровых пястно-фаланговых суставах. Было проведено контролируемое исследование in vivo на шести лошадях. Было запланировано обследование каждого из четырех пястно-фаланговых суставов через 7, 28, 56 дней или в контрольную группу только для пункции сустава. Синовиальную жидкость брали до введения 2,5 мл 4% PAHG и повторно по завершению исследования для проведения макроскопической, цитологической оценки и оценки хрящевого метаболизма. В ходе исследования проводили макроскопическое и гистологическое обследование хряща и синовиальной оболочки. Отмечалось небольшое, но достоверное (P .0242) увеличение числа клеток в синовиальной жидкости через 7 дней. Наблюдались существенные изменения гистологических показателей синовиальной оболочки (P ¼ .0277) в результате гипертрофии синовиоцитов. Биомаркеры указали на небольшое повышение хрящевого метаболизма через 7 дней после введения PAHG. PAHG наблюдался на поверхности синовиальной оболочки через 7 дней, и присутствие PAHG отмечалось в интерстициальном пространстве синовиальной оболочки и внутриклеточно через 28 и 56 дней. Данные этого исследования содержат информацию по переносимости и предрасположенности к действию внутрисуставной инъекции PAHG в здоровом пястно-фаланговом суставе в ходе 56-дневного исследования. Не отмечалось значимых или стойких нежелательных эффектов от применения PAHG на здоровые суставы.

© 2017 Elsevier Inc. All rights reserved.

1. Введение

Прогрессирующий характер и частота возникновения дегенеративного заболевания суставов у всех лошадей является стимулом для проведения исследований по изучению метода лечения остеоартрита.

У лошадей, которые теряли трудоспособность по причине хромоты и дегенеративного заболевания суставов, наблюдались стойкие результаты лечения [1,2]. В настоящее время исследователи проявляют интерес к исследованиям инертных вязко-эластичных материалов для внутрисуставной терапии [3–9]. Полиакриламидные гели (PAHGs) являются нетоксичными и неиммуногенными полимерами с большим числом изменений гидоксильной боковой цепи, что придает ей гидрофильность [10]. Полиакриламидный гидрогель обладает динамической вязкостью, как и обычная синовиальная жидкость, и формирует стабильный полимер в суставе [11]. Полиакриламидный гидрогель одобрен для медицинского применения в России (Е-30-00,624- 12), имеет международный сертификат (CZ-197/2013) и применяется для лечения остеоартрита у человека. Клинические исследования демонстрируют значимое улучшение клинических показателей как минимум на протяжении 24 недель и улучшение по сравнению с исходными значениями в течение года [4–6].

Contributors: S.M. contributed to study design, data analysis, and interpretation and preparation of the manuscript. M.Y contributed to the study design, data interpretation, and preparation of the manuscript. C.W. contributed to data analysis and interpretation and preparation of the manuscript. All authors gave their approval of the final version of the manuscript.

* Corresponding author at: Scott R. McClure, Department of Veterinary Clinical Sciences, College of Veterinary Medicine, Iowa State University, Midwest Equine, 1354 270th St, Boone, IA 50036.

E-mail address: scott.mcclure.dvm@gmail.com (S.R. McClure).

0737-0806/$ – see front matter © 2017 Elsevier Inc. All rights reserved.
http://dx.doi.org/10.1016/j.jevs.2016.11.016

После нескольких сотен внутрисуставных введений продукта пациентам, по данным этих исследований [4–6], было зарегистрировано лишь несколько незначимых осложнений, включая жгущую боль после инъекции и суставной выпот. На данный момент объем информации о применении внутрисуставного PAHG в ветеринарной медицине весьма ограничен. На козлиной модели остеоартрита коленных суставов авторы показали, что три из четырех леченых козлов были здоровы, тогда как двое нелеченых козла из контрольной группы оставались хромыми через четыре месяца после введения PAHG [7]. В проспективном исследовании на лошадях с остеоартритом запястного и пястно-фалангового 70% лошадей были здоровыми через 6 месяцев после инъекции PAHG [8]. Аналогичным образом, 8 из 12 лошадей с остеоартритом проксимального межфалангового сустава, которые так и не ответили на более традиционные виды лечения, были здоровы через 6 месяцев после введения однократной дозы PAHG [9]. Имеются данные гистологического обследования семи лошадей с диагнозом остеоартрит рогового башмака копыта, пястно-фаланговых и запястных суставов, которые получали лечение PAHG [3]. В этом исследовании было отмечено, что за период 24 месяца PAHG встраивался в синовиальную оболочку в сеть мелких волокон и воспалительные клетки. В настоящее время не имеется информации о том, как PAHG влияет на здоровый сустав лошади. Цели этого исследования заключались в оценке клинических, гистологических и суставных метаболических эффектов геля PAHG в здоровых пястно-фаланговых суставах.

2. Материалы и методы

В исследование были включены шесть лошадей-скакунов, включая трех лошадей в возрасте 3 лет, двух лошадей в возрасте 4 лет и одной 5-летней лошади (медиана 3,5 лет), с одним кастрированным самцом и пятью самками со средним весом 412,5 кг (диапазон: 359–4318 кг). Все лошади были здоровыми, 0/5 балла по шкале оценки хромоты AAEP [12] на основании клинической оценки и тестов на сгибание. Все лошади имели здоровые пястно-фаланговые и плюснефаланговые суставы по данным рентгенологического обследования. Лошадей размещали в стойлах по 3,5 x 3,5 метра и выводили на огороженные участки из известняка 9 x 18 метров 5 дней в неделю, за исключением первых 4 дней после каждого проведения инъекции. После окончания периода исследования лошадей умерщвляли посредством передозировки барбитурата, и брали образцы. Исследование было одобрено комитетом по биоэтике.
Все четыре пястно-фаланговых сустава у каждой лошади были распределены в одну из четырех исследуемых групп по заранее определенному графику случайным образом

(Таблица 1):
56-дневная группа: после применения PAHG в день 0.
28-дневная группа: после применения PAHG в день 28.
7-дневная группа: после применения PAHG в день 49.
Контрольная группа: только пункции суставов, по две лошади в дни 0, 28 и 49, всего шесть контрольных суставов.
Аспирация суставной жидкости проводилась в каждой из исследуемых групп до введения PAHG, а также в нелеченом контрольном суставе каждой лошади в каждую назначенную точку времени. Лошадей умерщвляли через 7 дней после последнего введения PAHG с целью макроскопического и гистологического обследования, а также анализов синовиальной жидкости. В результате были получены точки данных по шести суставам через 7, 28 и 56 дней и по шести контрольным суставам.
Лошадей наблюдали ежедневно в течение 4 дней после каждой пункции сустава в отношении признаков припухлости, выпота и хромоты, и проводили еженедельную оценку суставов на протяжении всего исследования. Хромоту оценивали от 0 до 5 баллов по шкале оценки тяжести хромоты AAEP [12]. Тесты пястно-фалангового сустава на сгибание выполняли, держа конечность лошади в течение 45 секунд, и оценивали как: 0 ¼ отсутствие изменения, 1 ¼ незначимое изменение, 2 ¼ легкое изменение, 3 ¼ умеренное изменение, и 4 ¼ тяжелое изменение, и выпот оценивали от 0 до 4: 0 ¼ норма, 1 ¼ незначимый, 2 ¼ легкий, 3 ¼ умеренный и 4 ¼ тяжелый [13].

2.1. Пункция сустава

Для проведения пункции сустава лошадей усыпляли детомидина гидрохлоридом (Дормоседан; Зетис, Каламазу; MI; 20–40 мг/кг, в.в). Латеральную часть пястно-фалангового сустава зажимали клипсой и готовили асептически. Сгибая пястно-фаланговый сустав через добавочную коллатеральную сесамовидную связку, вводили иглу 19 калибра размером 1 дюйм [14]. Выполняли аспирацию максимально возможного объема синовиальной жидкости для анализа синовиальной жидкости, затем вводили 2,5 мл полиакриламидного стерильного геля, содержащего 4% трехмерный полиакриламид и 96% очищенную воду, и 0,0001%– 0,0025% ионов серебра (Нолтрекс; ООО Научный центр Биоформ, Москва, Россия). Каждый образец синовиальной жидкости делили на аликвоты для проведения клинико-патологического испытания и испытания на биомаркеры. Клинико-патологическая оценка включала уровень общего белка, pH, общее число лейкоцитов и процентную долю лимфоцитов, нейтрофилов, крупных моноцитов и эозинофилов. Прозрачность оценивали: прозрачная 1, белесоватая 2, мутная 3, и непрозрачная 4. Цвет оценивали как: соломенно-желтый 1, желтый 2, оранжевый 3 и 4 красный [15]. Аликвоту для теста ИФА помещали в криопробирку и хранили при температуре 70°C до проведения испытания.

(Таблица 1) Каждому из четырех пятно-фаланговых суставов каждой лошади назначали 56-, 28 или 7-дневное лечение или определяли как нелеченый контроль для 1 точки времени, либо 56, 28, либо 7 дней.

День исследования −1		0	28	49	56
Активность	Оценка хромоты	Получение СЖ до дня лечения 56	Получение СЖ до дня лечения 28	**Получение СЖ до дня лечения 7**	Окончание исследования
	Рентгенография	Введение через 56 дней	Введение через 28 дней	Введение через 7 дней	Получение СЖ из всех суставов
		Получение контроля до забора СЖ в день 56	Получение контроля до забора СЖ в день 28	Получение контроля до забора СЖ в день 7	Сбор образцов

Сокращение: СЖ, синовиальная жидкость.
В результате был проведен анализ 6 суставов у шести лошадей в течение 56 дней, 6 суставов в течение 28 дней и 6 суставов в течение 7 дней. Шесть контрольных суставов делили на два сустава в 56-, 26 и 7-дневной группах.

Таблица 2
Показаны групповые средние значения белка, общего числа клеток и процентной доли каждого типа клеток в синовиальной жидкости для каждой группы.

Группа	До Белок г/дл	После Белок г/дл	До Число клеток клетки/мкл	После Число клеток клетки/мкл	До Лимфоциты %	После Лимфоциты %	До Нейтрофилы %	После Нейтрофилы %	До Крупные мононуклеар. Клетки %	После Крупные мононуклеар. Клетки %	До Эозинофилы %	После Эозинофилы %
Day 7	0.33	1.07	211.67	1,553.33	55.7	20.7	5.2	1.8	39.0	77.5	0.0	0.0
Day 28	0.25	0.53	366.67	673.33	72.2	21.8	3.8	1.5	24.0	76.3	0.0	0.0
Day 56	0.40	0.52	943.33	590.00	32.7	18.0	8.0	0.0	59.2	80.0	0.2	0.0
Controls	0.45	0.63	223.33	343.33	49.7	42.7	6.5	6.0	43.8	51.3	0.0	0.0
P value	*P* = .3043		*P* = .0242		*P* = .1575		*P* = .3396		*P* = .0573		*P* = .4199	

PAHG = полиакриламидный гидрогель
P-значения отражают результат линейной смешанной модели, в которой оценивалось различие между образцами, взятыми до лечения и после лечения. Единственной значимой переменной (P = .0242) в общей модели являлось общее число клеток, где среднее значение в группе в день 7 достоверно различалась (p=0,0004) от остальных средних значений группы. После введения PAHG наблюдалась тенденция к увеличению процентной доли крупных мононуклеарных клеток.

Коммерчески доступные тесты ИФА использовали для измерения синтеза коллагена типа 2, биомаркера (синтеза коллагена CPII-тип II; IBEX Diagnostics, Монреаль, Квебек), расщепления коллагена типа II (C2C-расщепление хряща; IBEX Diagnostics), расщепление коллагена типа I и II (C1, 2C- распад коллагена типа I и II; IBEX Diagnostics), и распад хондроитина сульфата (CS846; CS486; синтез аггрекана; IBEX Diagnostics). Образцы изучали в двойном объеме в соответствующих разведениях (1:2 для CPII, C2C, C1,2C; 1:60 для CS846). Испытания выполняли согласно рекомендациям производителей. Все испытания были ранее валидированы и использовались для анализа синовиальной жидкости лошадей [16–19].

2.2. Посмертное обследование

После умерщвления животного каждый сустав зажимали клипсой и готовили в асептических условиях, и выполняли аспирацию синовиальной жидкости, как описывается выше. Каждый сустав вскрывали и делали фотографию для документального подтверждения любой макроскопической патологии сустава. Линии износа внутрисуставного хряща, эрозию поверхности, пальмарные артрозы и гиперемию синовиальной оболочки оценивали по шкале 0–3 и также суммировали для получения макроскопического патологического значения [13,20]. При наличии также регистрировали любые дополнительные субъективные наблюдения

2.3. Гистологическое исследование синовиальной оболочки

Образцы синовиальной оболочки и суставной капсулы брали из задней части сустава в срединой зоне суставной головки в месте прикрепления первой фаланги к проксимальному сгибателю суставной капсулы. Их помещали в 10% забуференный нейтральный формалин, и готовили срезы по 5 мм для проведения гистологического исследования при окрашивании гематоксилином и эозином. Клеточную инфильтрацию, васкулярность, гиперплазию интимы, отек субинтимы и фиброз субинтимы оценивали по шкале от 0 до 4 баллов на основании ранее опубликованной бальной системы оценки [20], и суммировали для получения гистологического показателя синовиальной оболочки.
Бальную систему оценки (0 норма, 1 незначительное, 2 легкое, 3 умеренное и 4 тяжелое) применяли для определения окрашивания базофилов на поверхности синовиальной оболочки, базофильного материала, связанного с гиперпластическими синовиоцитами, синовиальным базофильным материалом и воспаления, на которое указывало наличие клеточного инфильтрата, связанного с субсиновиальным базофильным материалом. Эти категории суммировали для проведения статистической оценки. Репрезентативный образец синовиальной оболочки для каждой точки времени в исследовании (через 7, 28, 56 дней после инъекции и нелеченый контроль) далее изучали методом трансмиссионной электронной микроскопии (ТЭМ) для субъективной оценки.

2.4. Трансмиссионная электронная микроскопия

Синовиальную оболочку, сохраненную в формалине, использовали для ТЭМ. Для проведения ТЭМ образцы получали в 10% нейтральном забуференном формалине, далее проводили рассечение и фиксировали с 2% глютаральдегидом (м/о) и 2% параформальдегидом (м/о в 0,1 М какодилатном буфере, pH 7,2 в течение 48 часов при 4○C. Образцы промывали трехкратно в 0,1 М какодилатном буфере и затем фиксировали в 1% осмия тетроксиде в 0,1 М какодилатного буфера в течение 1 часа при комнатной температуре. Образцы промывали деоинизированной дистиллированной водой и, зафиксировав, окрашивали 2% водным уранилацетатом в течение 30 минут, обезвоживали в серии градуированного этанола, очищенного ультрачистым ацетоном, инфильтрировали и погружали в эпоксильную смолу (EPON 812; Electron Microscopy Sciences, Ft, Washington, PA).

Блоки смолы полимеризировали в течение 48 часов при 65C. Готовили толстые и ультратонкие срезы с использованием ультрамикротома (Leica UC6; North Central Instruments, Minneapolis, MN). Ультратонкие срезы собирали на медные сетки, и снимки делали с использованием сканирующего и трансмиссионного электронного микроскопа (JEOL 2100; Japan Electron Optic Laboratories, Peabody, MA).

2.5. Гистологическое обследование хряща

Срез толщиной 1 см срединной трети суставной головки пястно-фалангового и плюснефалангового сустава и проксимальной части первой фаланги удаляли с помощью ленточной пилы и помешали в 10% забуференный нейтральный формалин на 7 дней, затем подвергали деминерализации в муравьиной кислоте в течение 7–14 дней. Затем образцы нарезали на срезы по 5мм для проведения гистологического исследования. Каждый срез окрашивали гематоксилином и эозином, и малахитовым зеленым красителем сафранин-О. Для оценки суставного хряща использовали ранее описанную систему бальной оценки [20]. Балл 0–4 давали при некрозе хондроцитов, образовании хондронов, очаговой потере клеток и фибрилляции суставного хряща при окрашивании гематоксилином и эозином, и малахитовым зеленым красителем. При этом значение 0 являлось нормой, а 4 – максимально тяжелым поражением в каждой категории. Каждый параметр оценивали индивидуально, и для оценки получали суммарный балл гистологического обследования хряща.

2.6. Статистический анализ

Все данные вносили в электронную таблицу (Excel, Microsoft Office; Microsoft Corp, Redmond, WA), и статистический анализ выполняли с помощью коммерческого программного обеспечения (SAS, версия 9.2; SAS Institute Inc, Cary, NC). Использовали метод линейной смешанной модели с лечебной группой и лошадью как случайным эффектом. Клинико-патологические данные и данные ИФА анализировали в виде различия (после – до) и сравнивали между группами. Для подсчета клеток в ходе анализа использовали различие между естественными логарифмами. За исключением ежедневных наблюдений, все данные получали заслепленным образом. Статистическая значимость была установлена при $P \leq .05$.

3. Результаты

Все лошади оставались здоровыми (не страдали от хромоты) и имели отрицательный результат тестов на сгибание на протяжении всего периода исследования. За исключением выпота в некоторых пястно-фаланговых суставах не отмечалось других атипичных клинических признаков, связанных с пункцией сустава и введением PAHG, на протяжении всего периода исследования. В лечебной группе выпот степени 1 наблюдали: в шести пястно-фаланговых суставах на протяжении 28 дней (три в 56-дневной группе и три в 28-дневной группе), четырех пястно-фаланговых суставах в течение 21 дня (одно в 56-дневной группе и 3 в 28-дневной группе), и пяти пястно-фаланговых суставах в течение 7 дней (пять в 7-дневной группе). В контрольной группе наблюдался выпот степени 1: один пястно-фаланговый сустав в течение 1 дня и один пястно-фаланговый сустав в течение 4 дней. В любой из групп не наблюдалось выпота степени 2 или 3.

Наблюдали один пястно-фаланговый сустав с выпотом степени 1 в течение 2 дней до любого лечения, что было обычным до любого вмешательства и оставалось в норме после включения в исследование. Число лейкоцитов было единственным клинико-патологическим параметром, который существенно варьировал (P .0242) в модели. В этой группе среднее значение (стандартная погрешность среднего [SEM]) увеличение числа лейкоцитов 1,342 клеток/мкл (SEM 233) между временем исходной пункции и через 7 дней после инъекции было достоверно выше (P .0004), чем в других группах (Рис. 1A, Таблица 2). Умеренное увеличение на 1,342 клетки/мкл наблюдалось преимущественно в крупных мононуклеарных клетках. Процентная доля крупных мононуклеарных клеток до введения составляла 39%, и это значение увеличилось на 77,5% через 7 дней. Изменение типа клеток было несущественным в этой модели (P .0573), но присутствовала тенденция по увеличению числа мононуклеарных клеток. Отмечалось увеличение на 306 клеток/мкл (SEM 165) и 120 клеток/мкл (SEM 100) в течение 28 дней и в контрольных группах, соответственно, и снижение на 353 клеток/мкл (SEM 728) в 56-дневной группе.
Макроскопическая посмертная оценка не выявила достоверных наблюдений по отдельным категориям или по суммарному значению категорий (P .6709). Отмечались линии износа суставной поверхности степени 1 в трех пястно-фаланговых суставах (1–56 дней и 1–7 дней после лечения, и 1–7 дней для контроля). Модель была значимой для суммарного гистологического показателя синовиальной оболочки (P .0277) (Рис. 1B) и для суммарных показателей базофильного материала синовиальной оболочки (P .0003) (Рис. 1C).
PAHG можно было наблюдать на поверхности синовиальной оболочки в пяти из шести суставов, в которые вводили изделие, за 7 дней до забора образцов, в 1 суставе через 28 дней и 1 суставе через 56 дней (Рис. 2). Базофильный материал можно было идентифицировать внутри синовиальной оболочки во всех суставах ко дню 28 (Рис. 3). Отмечались реактивные, крупные нуклеированные синовиоциты с минимальным воспалительным ответом. Показатели воспаления внутри синовиальной оболочки, ассоциированные с базофильным материалом, имели медиану 0 при максимальном балле 1 для всех леченых групп, и не отмечалось воспаления в контрольной группе. Во всех хрящах отсутствовал некроз хондроцитов, образование кластеров, фибрилляция и очаговая потеря, и все значения поглощения SOFG составляли 0 или 1, что не было значимым (P .8601). Проведенная ТЭМ подтвердила, что синовиоциты находились в процессе поглощения зернистого материала, которым предположительно являлся PAHG (Рис. 4A–C). В этой модели биомаркеры CPII (P .0032) и C2C (P .0034) достоверно отличались между лечебными группами (Рис. 5A–B). При оценке лишь переменной CPII между лечебными группами в 7-дневной группе отмечалось увеличение на 936,6 нг/мл (P .0001), и аналогично уровень C2C в день 7 незначимо, но достоверно (P .0002) на 33,15 нг/мл. Модель не демонстрировала достоверного изменения C1,2C (P .1690).
У 3 лошадей в 56-дневной группе уровень CS846 примерно в четыре раз превышал (среднее значение 23,116 нг/мл; диапазон 20,773– 26,170 нг/мл) значения всех других образцов, полученных до любого вмешательства (среднее значение 6,463 нг/мл; диапазон 2,527– 10,568 нг/мл). Это были образцы, полученные вскоре после транспортировки в исследовательский центр, и уровни могли быть повышенны из-за повреждения и мероприятий, связанных с отправкой.

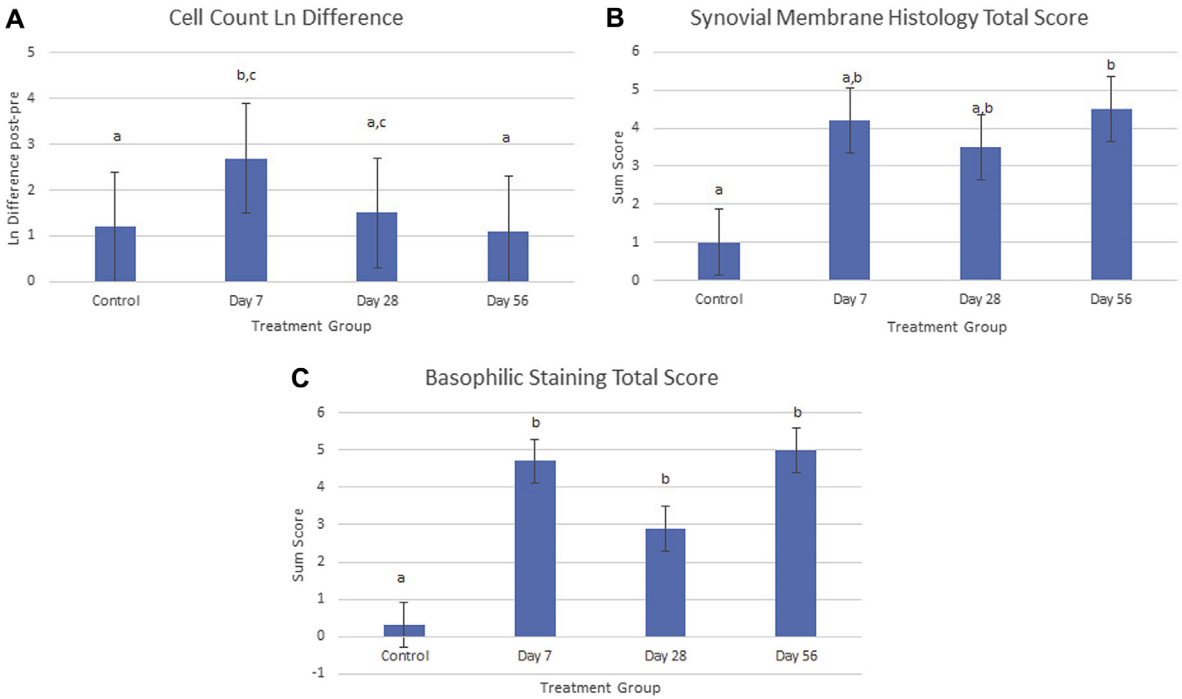

Рис. 1. (A) Показано среднее различие естественного логарифма синовиальной жидкости после лечения (Ln) по числу клеток. (B) Показан средний общий балл гистологической оценки синовиальной жидкости в каждой группе. (C) Показано среднее значение окрашенных базофилов в каждой группе. Группы с различными буквами достоверно отличались при P < .05. Планки погрешностей отражают стандартную погрешность среднего значения, SEM.

Включение этих значений могло привести к искажению результатов лечения сустава, поэтому эти показатели исключили из модели. Это привело к отсутствию достоверного изменения (P .3618) молекулы CS846 в течением времени, связанного с лечением. У трех лошадей с исходными высокими концентрациями CS486 в аналогичных образцах были получены концентрации C2C, CPII и C12C, аналогичные другим точкам данных.

4. Обсуждение

У лошадей отсутствовала хромота, и единственным клиническим признаком, наблюдаемым после введения PAHG, было утолщение, определяемое при пальпации суставов, которое оценивалось как небольшой выпот сустава (балл 1). Неизвестно, являлось ли утолщение результатом утолщения синовиальной оболочки, суставной капсулы, перисуставной припухлости или выпота сустава. Это клинический признак наблюдался в течение 21–28 дней после применения PAHG. После гистологической оценки синовиальной оболочки припухлость пальмарной/плантарной синовиальной оболочки, вероятно, являлась результатом присутствия PAHG на синовиальной оболочке, удерживающего жидкость, что стало результатом определенной припухлости. В результате гистологического исследования синовиальной оболочки были получены данные по приверженности PAHG.

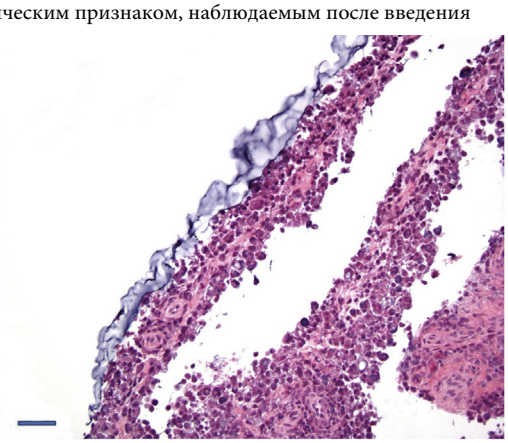

Рис. 2. Срез синовиальной оболочки, полученный через 7 дней после введения PAHG, демонстрирует наличие базофильного PAHG на поверхности синовиальной оболочки. Окрашивание гематоксилином и эозином; масштабная линейка ¼ 50 мм. PAHG, полиакриламидный гидрогель.

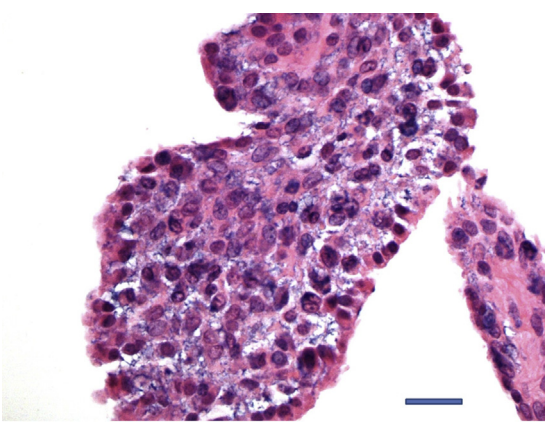

Рис. 3. Срез синовиальной оболочки, полученный через 28 дней после применения PAHG. Синовиоциты имеют большое ядро, окрашенное базофилами (большая стрелка), и базофильный материал отмечался в интерстициальном пространстве. Окрашивание гематоксилином и эозином; масштабная линейка ¼ 20 мм. PAHG, полиакриламидный гидрогель.

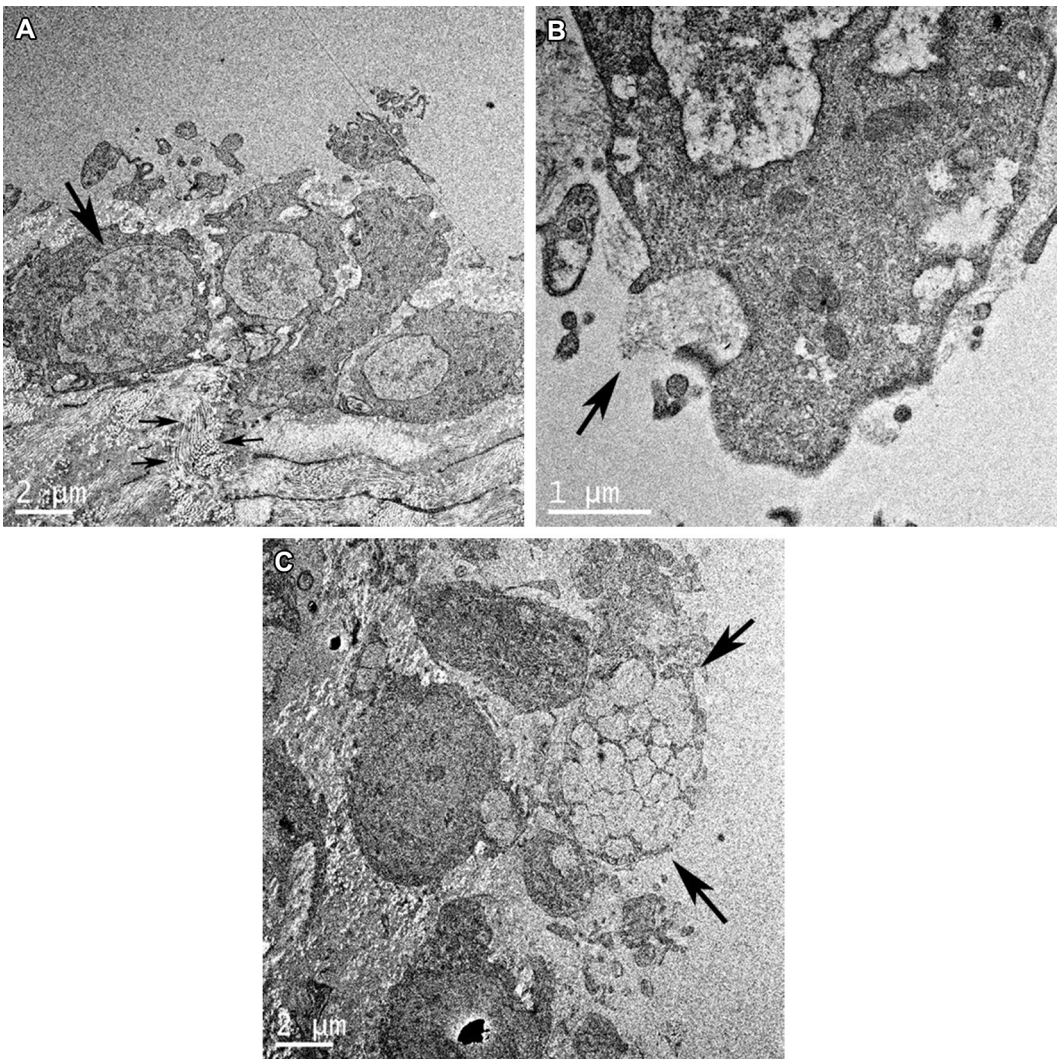

Рис. 4. Снимки ТЭМ: (A) Синовиальная оболочка нелеченого контрольного пястно-фалангового сустава. Крупные ядра синовиоцитов (большая стрелка) являются преобладающей характеристикой с отсутствием фагосом в клетках. Коллагеновые фибриллы наблюдались в интерстициальном пространстве (небольшие стрелки). Масштабная линейка ¼ 2 мм (B) Синовиальная оболочка через 7 дней после внутрисуставного введения PAHG. Синовиоцит содержит большое количество фагоцитированного PAHG (стрелки). Масштабная шкала ¼ 2 мм. (C) ТЭМ синовиальной оболочки через 56 дней после инъекции демонстрирует процесс фагоцитоза синовиоцита (стрелка), который, как полагают, является результатом PAHG. Масштабная шкала ¼ 1 мм. PAHG, полиакриламидный гидрогель; ТЭМ, трансмиссионная электронная микроскопия.

В суставах, обследованных через 7 дней после инъекции PAHG, PAHG наблюдался на поверхности синовиальной оболочки пяти из шести суставов. В 28- и 56-дневных группах число суставов с PAHG, устилающим синовиальную оболочку, уменьшалось и было более выраженным в соединительных тканях синовиальной оболочки и синовиоцитах. На это указывает увеличение содержания базофильного материала в интерстициальной зоне синовиальной оболочки, что являлось в конечном итоге процессом фагоцитоза PAHG синовиоцитами. Суставы, пораженные остеоартритом, могут быть иметь различную предрасположенность действию PAHG. Было высказано предположение, что PAHG может купировать поверхностные дефекты суставов, пораженных остеоартритом [9]; однако это не наблюдалось в этих здоровых суставах. По завершению рутинных гистологических исследований возникли вопросы по предрасположенности действию PAHG. Исследователи решили провести ТЭМ синовиальной оболочки с целью определения возможности получения дополнительной информации. Использовали оболочку, сохраненную в формалине, и было признано, что при этом методе сохранения будут утрачены некоторые клеточные данные. Полученные снимки давали возможность увидеть зернистый материал, который подвергался фагоцитозу синовиоцитами и содержался в интерстициальных пространствах. Это наблюдение было подобно базофильному окрашиванию, наблюдаемому при гистологическом исследовании синовиальной оболочки с окрашиванием гематоксилином и эозином. Синовиальная оболочка суставов, пораженных остеоаритом, приобретала все большую фибротичность [20]. Среди козлов с индуцированным остеоартритом животные, получавшие PAHG, имели сниженную скованность суставной капсулы, что выражало болезнь-модифицирующий эффект, который мог снижать боль и хромоту [7]. Лишь воспаление синовиальной оболочки может привести к прогрессирующему остеоартриту [21], а повторное растяжение и разрыв фибротической синовиальной оболочки приведет к стойкому воспалению.

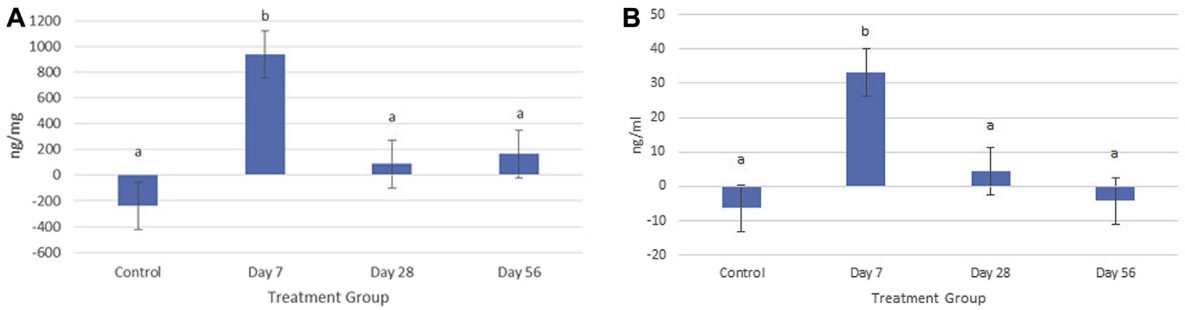

Рис. 5. Среднее различие между концентрацией хрящевых биомаркеров после и до лечения. Положительное число указывает на более высокую концентрацию после введения PAHG, чем это наблюдалось в суставе до введения. (A) CPII. (B) C2C. Различные группы имели достоверно различные показатели при P< .05. Полосы погрешности отражают SEM. C2C, расщепление коллагена типа II; CPII, биомаркер синтеза коллагена типа 2; PAHG, полиакриламидный гидрогель; SEM, стандартная погрешность среднего.

Утолщенная фибротическая синовиальная оболочка нежелательным образом повлияет на синовиоциты, сохраняющие хрящ от прогрессирования к остеоартриту [22]. Возможно, что основной болезнь-модифицирующий эффект PAHG заключается в улучшении функции синовиальной оболочки.

Другим возможным болезнь-модифицирующим эффектом будет клеточный ответ на PAHG. Клеточный ответ в синовиальной жидкости был мононуклеарным, и в синовиальной оболочке увеличилось содержание крупных реактивных синовиоцитов. При экспозиции апирогенной поверхности на мононуклеарные клетки отмечалось увеличение числа противовоспалительных цитокинов, включая антагонист рецептора белка интерлейкин-1, трансформирующий фактор роста-b1, инсулиноподобный фактор роста 1 и т.д. [23]. PAHG может оказывать стимулирующее действие на анаболический цитокиновый ответ Требуются дальнейшие исследования для изучения этой терапии.

После пункции сустава и введения PAHG наблюдался минимальный клеточный ответ. Не отмечалось воспалительной реакции в синовиальной оболочке, что было продемонстрировано как отсутствие изменения значения микроскопической шкалы оценки для клеточного инфильтрата. Отмечалось большее количество крупных реактивных синовиоцитов. При добавлении маркеров воспаления, включая интерлейкин-1 и простагландин-E2, возможно было получить дополнительную информацию. Первоначальное повышение концентрации CS846 в трех пястно-фаланговых суставах указывает на чувствительность биомаркеров. Три пястно-фаланговых сустава с высокой концентраций при первом заборе образцов были схожи с остальными пястно-фаланговыми суставами лечебной и контрольной группы 56 дней спустя. В трех других пястно-фаланговых суставах 56-дневной группы первоначальные концентрации CS846 были аналогичны концентрациям в здоровых суставах [17,24]. Физическая нагрузка увеличивает концентрации CS846 в синовиальной жидкости [17], и аналогичным образом, транспортировка и смешивание могли стать причиной увеличения концентрации, наблюдаемого в трех суставах в начале исследования. В эти три сустава с исходно повышенными концентрациями CS846 вводили PAHG, когда присутствовала повышенная концентрация CS846, и в последующем они были подобны суставам других леченых и контрольных лошадей по окончанию проекта. Концентрации C2C, CPII и C1,C2 не были повышены у трех лошадей с высокой концентрацией CS846, это подтверждает, что подобные повышения были результатом кратковременного инсульта до включения в исследование. Концентрации как CPII, так и C2C были существенно повышенными через 7 дней после введения PAHG. Увеличение концентрации CPII, анаболического маркера синтеза хрящевого матрикса, и C2C, маркера распада коллагена, указывает на небольшое увеличение метаболизма хрящевого матрикса. Оба этих наблюдения были значимыми, но относительно невыраженными, и эти биомаркеры не изучали в других исследованиях PAHG с целью сравнения. Это указывает на увеличение метаболизма коллагена, что может свидетельствовать о наличии анаболического эффекта или быть результатом инсульта и восстановления после инъекции PAHG. Увеличение концентрации CPII (936 нг/мл) было меньше результата через 7 дней после внутрисуставного введения бупивакаина, и концентрация C2C (33,2 нг/мл) была также меньше концентрации после введения бупивакаина [24].

В этом исследовании изучали эффекты PAHG на здоровые суставы в течение 56-дневного периода. В этом исследовании не выявлено свободного PAHG в суставах, подвергнутых макроскопическому исследованию уже через 7 дней после инъекции, и даже хотя материал гистологически наблюдался на поверхности синовиальной оболочки. Christensen et al [3] сообщают, что PAHG содержался в виде блестящего желтого материала в углублениях внутри сустава у лошадей с хроническим остеоартритом. Возможно, что изменения синовиальной оболочки у лошадей с остеоартритом влияют на долгосрочную подверженность действия материала. Отмечалась аналогичность результатов этого исследования и результатов, сообщаемых Christensen et al [3] в том, что PAHG в конечном итоге выявляли в субсиновиальной соединительной ткани. При введении PAHG в здоровые суставы кролика [3] гистологические наблюдения утолщения синовиальной оболочки с содержанием PAHG на субсиновиальном уровне были аналогичны результатам в здоровых пястно-фаланговых суставах лошадей. Потенциальным недостатком этого исследования было то, что каждая лошадь представляла все четыре лечебные группы. Возможно присутствие системного перекрестного эффекта. Авторы считают это маловероятным фактором, и отсутствие изменений в контрольных суставах подтверждает маловероятность системного эффекта. Цели этого исследования заключались в оценке клинических, гистологических и суставных метаболических эффектов полиакриламида в здоровых пястно-фаланговых суставах. Поэтому авторы не осуществляли попыток идентифицировать механизм, посредством которого PAHG может снижать тяжесть хромоты у лошадей с остеоартритом.

Это исследование проводилось для определения изменений, которые могут возникать при отсутствии воспаления, фиброза и эрозии хряща. Информация этого исследования может стать основой для проведения дальнейшего изучения и стать руководством для исследований с дополнительной переменной основного заболевания остеоартрит. Данные этого исследования подтверждают необходимость проведения дальнейших исследований по применению PAHG для лечения остеоартрита у лошадей.

Выражение признательности

Это исследование финансировалось компанией Nucleus Regenerative Therapies LLC, Кеннесо, Джорджия, США. Nucleus Regenerative Therapies является эксклюзивным дистрибьютором Нолтрекс Вет в Северной Америке. Авторы заявляют об отсутствии конфликта интересов.

Библиография

[1] Caron JP, Genovese RL. Principles and practices of joint disease treatment. In: Ross MW, Dyson SJ, editors. Lameness in the horse. Philadelphia: Elsevier; 2003. p. 746–64.
[2] Caron JP. Osteoarthritis. In: Ross MW, Dyson SJ, editors. Lameness in the horse. Philadelphia: Elsevier; 2011. p. 655–68.
[3] Christensen L, Camitz L, Illiger KE, Hansen M, Sarvaa R, Conaghan PG. Synovial incorporation of polyacrylamide hydrogel after injection into normal and osteoarthritic animal joints. Osteoarthritis and Cartilage 2016;11:1999–2002.
[4] Zar VV, Zagorodniy NV, Martinov DV. Effectiveness and safety of injectable endoprosthetics of synovial fluid by cross-linked polymer Noltrex for treatment OA knee. Eur J Muscl Dis 2012;1:23–32.
[5] Zar VV, Voloshin VP, Martynov MD. Functional assessment of results of the intra-articular injection of polyacrylamide gel Noltrex in gonarthrosis treatment. Almanac Clin Med 2012;27:18–24.
[6] Zargorodny NV, Karpovich NI, Abdulkhabirov MA, Dirin VA, Tikhonov OA, Tarukhodzhaev FA, Malkov VA. New biopolymer medical device named Noltrex in combine treatment of gonarthrosis. Zemskiy Vrach 2012;6:49–52.
[7] Tnibar A, Persson AB, Nielsen H, Svalastoga E, Westrup U, McEvoy F, et al. Evaluation of a polyacrylamide hydrogel in the treatment of induced osteoarthritis in a goat model: a randomized controlled pilot study. Osteoarthritis and Cartilage 2014;22:S5477 (abstract).
[8] Tnibar A, Schougaard H, Camitz L, Rasmussen J, Koene M, Jahn W, Markussen B. An international multi-centre prospective study of the efficacy of an intraarticular polyacrylamide hydrogel in horses with osteoarthritis: a 24 months follow-up. ACTA Vet Scand 2015;57:1–8.
[9] Janssen I, Koene M, Lischer C. Intraarticulare application von polyacrylamide hydrogel zur behandlung von osteoarthritis des hufgelenkes: Fallserie von 12 pferden. Pherdeheilkunde 2012;28:650–6.
[10] Peppas NA, Merrill EW. Development of semicrystalline poly (vinyl alcohol) hydrogels for biomedical applications. J Biomed Mater Res 1977;11:423–34.
[11] Zar VV, Troitsky VM, Stepanov AI, Lopatin VV. Future of viscoelastic behavior of 3-D structure of artificial and natural samples of articular liquids at the pressure 0.1 – 100 MPa. Materials of 16th chemical thermodynamics international conference, Vol. 1; 2007. Suzdal.
[12] Kaneps AJ. Diagnosis of lameness. In: Hinchcliff, Kaneps, Geor, editors. Equine sports medicine & surgery. Edinburg: Saunders; 2014. p. 4239–51.
[13] Frisbie DD, Ghivizzani SC, Robbins PD, Evans CH, McIlwraith CW. Treatment of experimental equine osteoarthritis by in vivo delivery of the equine interleukin-1 receptor antagonist gene. Gene Ther 2002;9:12–20.
[14] Misheff MM, Stover SM. A comparison of two techniques for arthrocentesis of the equine metacarpophalangeal joint. Equine Vet J 1991;23:273–6.
[15] Frisbie DD, Kawcak CE, Baxter GM, Trotter GW, Powers BE, Lassen ED, et al. Effects of 6alpha-methylprednisolone acetate on an equine osteochondral fragment exercise model. Am J Vet Res 1998; 59:1619–28.
[16] Nicholson AM, Trumble TN, Merritt KA, Brown MP. Associations of horse age, joint type, and osteochondral injury with serum and synovial fluid concentrations of type II collagen biomarkers in Thoroughbreds. Am J Vet Res 2010;71:741–9.
[17] Frisbie DD, Al-Sobayil F, Billinghurst RC, Kawcak CE, McIlwraith CW. Changes in synovial fluid and serum biomarkers with exercise and early osteoarthritis in horses. Cartilage 2008;16:1196–204.
[18] Frisbie DD, Ray C, Ionescu M, Poole AR, Chapman PL, McIlwraith CW. Measurement of synovial fluid and serum concentrations of the 846 epitope of chondroitin sulfate and of carboxy propeptides of type II procollagen for diagnosis of osteochondral fragmentation in horses. Am J Vet Res 1999;60:305–9.
[19] de Grauw JC, van de Lest CH, van Weeren R, Brommer H, Brama PA. Arthrogenic lameness of the fetlock: synovial fluid markers of inflammation and cartilage turnover in relation to clinical joint pain. Equine Vet J 2006;38:305–11.
[20] McIlwraith CW, Frisbie DD, Kawcak CE, Fuller CJ, Hurtig M, Cruz A. The OARSI histopathology initiative—recommendations for histological assessments of osteoarthritis in the horse. Osteoarthritis Cartilage 2010;8(Suppl 3):S93–105.
[21] McIlwraith CW, Van Sickle DC. Experimentally induced arthritis of the equine carpus: histologic and histochemical changes in the articular cartilage. Am J Vet Res 1981;42:209–17.
[22] Lee CM, Kisiday JD, McIlwraith CW, Grodzinsky AJ, Frisbie DD. Synoviocytes protect cartilage from the effects of injury in vitro. BMC Musculoskelet Disord 2013;14:54.
[23] Wehling P, Carsten M, Frisbie D, McIlwraith CW, Kawcak CE, Ruediger K, et al. Autologous conditioned serum in the treatment of orthopedic diseases, the Orthokine® therapy. Biodrugs 2007;21: 323–32.
[24] Piat P, Richard H, Beauchamp G, Laverty S. In vivo effects of a single intra-articular injection of 2% Lidocaine or 0.5% bupivacaine on articular cartilage of normal horses. Vet Surg 2012;42:1002–12.