

# Репаративный остео- и хондрогенез в условиях индуцированного остеоартроза у лабораторных животных

Н.А. Слесаренко, Е.О. Широкова, ФГБОУ ВПО «Московская государственная академия ветеринарной медицины и биотехнологии имени К.И. Скрябина»

**Ключевые слова:** артропатии, репаративный хондрогенез, сустав, суставной хрящ

**Сокращения:** МТ — масса тела, ОА — остеоартроз

## Введение

Вскрытие патоморфоза артропатий различной этиологии и разработка на этой основе путей оптимизации репаративных свойств поврежденных тканей сустава остается до настоящего времени одной из актуальных проблем клинической морфологии и ветеринарной медицины. Наиболее уязвимым является коленный сустав, один из самых функционально обремененных и в связи с этим характеризующийся сложностью морфологической организации [2, 5, 6].

Сустав — многокомпонентная система, содержащая опорные костные контактирующие друг с другом элементы, фиксируемые связками, покрытые в местах контакта суставным хрящом и изолированные от внешней среды посредством суставной фиброзной капсулы. Внутренняя поверхность капсулы представлена синовиальной оболочкой, сосуды и клетки которой продуцируют синовиальную жидкость [6]. Между суставной полостью и «внутренней средой» — кровеносными и лимфатическими руслами синовиальной оболочки капсулы непрерывно протекают обменные процессы, регламентирующие количество, состав и свойства синовиальной жидкости соответственно величине и характеру испытываемой суставом нагрузки. Следовательно, синовиальная среда сустава, определяемая характером взаимоотношений между синовиальной мембраной капсулы и синовией, — один из ведущих факторов, обеспечивающих надежную трибомеханическую ситуацию в сочленении. Их нарушение лежит в основе многих артропатий [1, 2, 4, 5].

## Цель исследования

Выявить комплекс структурных изменений в синовиальных тканях экспериментальных моделей (крысы) в условиях индуцированного гонартроза. Оценить хондрогенетические и лубрикационные потенциалы внутрисуставного инъекционного препарата нолтрекс, предназначенного для эндопротезирования синовиальной жидкости.

## Материалы и методы

Исследования выполнены на базе кафедры анатомии и гистологии животных им. А.Ф. Климова МГАВ-МиБ им К.И.Скрябина на 27 крысах с МТ 200...250 г, которым в условиях асептики и антисептики под эфир-

ным наркозом вскрывали полость левого коленного сустава и механическим путем создавали клиновидный дефект на поверхности суставного хряща бедренной кости. Операционную рану послойно зашивали.

Условия содержания, оперативного вмешательства и выведения из опыта соответствовали требованиям, регламентирующим гуманное отношение к лабораторным животным (приказы МЗСССР№755 от 12.08.1977, №701 от 27.07.1978, №1179 от 10.10.1983 и МЗРФ№267 от 12.06.2003, «Санитарные правила по устройству, оборудованию и содержанию экспериментально-биологических клиник (вивариев)», «Европейская конвенция по защите позвоночных животных, используемых для экспериментальных и других научных целей», 1986; «Хельсинская декларация всемирной медицинской ассоциации», 1964).

Через 7 суток после операции 3 животных вывели из эксперимента (путем дислокации шейных позвонков), чтобы оценить посттравматические изменения в суставе. Остальных крыс разделили на 2 группы — опытную (n=12) и контрольную (n=12): в контрольной группе инъецировали индифферентное вещество — 0,2...0,3 мл стерильного изотонического раствора хлорида натрия; в опытной интраартикулярно вводили препарат нолтрекс.

Животных обеих групп выводили из эксперимента через 2 нед и 1 мес после инъекций препарата. Оперированные суставы выделяли в пределах диафизарной области бедренной кости. Отобранный материал фиксировали в 10%-м нейтрализованном формалине, обезжировали в серии разведений этилового спирта и готовили гистологические срезы по стандартной методике. Парафиновые срезы толщиной 5...6 мкм окрашивали гематоксилином и эозином, исследовали под микроскопом (Nikon).

## Результаты

В результате клинко-морфологических исследований было установлено, что смоделированный дефект хрящевого покрытия и субхондральной костной ткани можно квалифицировать как ОА. Это подтверждается тугоподвижностью сустава, увеличением его объема и неравномерностью суставной щели при обзорной артро рентгенографии. Суставной хрящ неравномерен по толщине, локально сильно истончен, характеризуется наличием микродефектов в виде продольных и поперечных трещин различной протяженности, щелей и фибрилляций матрикса (рис. 1).

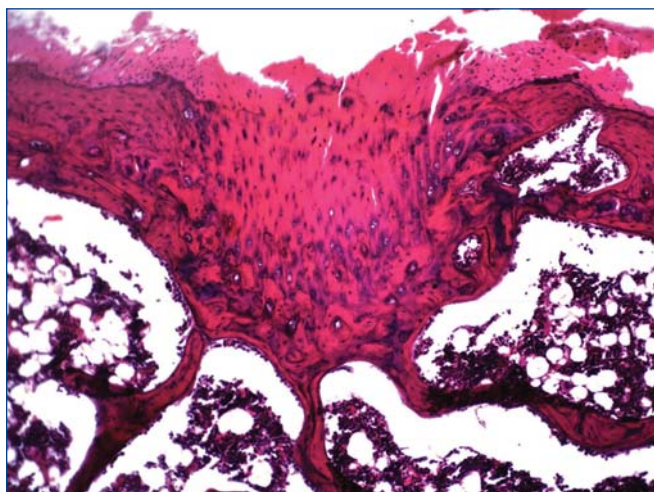


Рис. 1. Гистопрепарат. Структурные изменения суставного хряща при индуцированном ОА. Пояснения в тексте. Окраска гематоксилином и эозином, об. x10, ок. x10

В целом в суставном хряще выявлено изменение позиционно специфического распределения клеток в области микродефектов, приводящее к нарушению citoархитектоники.

Через 2 нед наблюдений у представителей контрольной группы в суставном хряще обнаружена декомпозиция структурных зон, инвазия сосудов в зону некальцифицированного хряща, локальное нарушение целостности tide mark. Репаративных реакций со стороны интраартикулярных и периаартикулярных тканей нам обнаружить не удалось (рис. 2 а).

Через 1 мес в хрящевом покрытии прогрессировало нарушение зональной дифференцировки. Выявлено уменьшение количественного представительства хондроцитов при одновременной их очаговой пролиферации и прорыв фронта минерализации хрящевой ткани (рис. 3 б).

У животных экспериментальной группы оценили влияние препарата на структурно-функциональное состояние хряща в динамике регенеративного процесса. Через 2 нед после введения препарата обращают на себя внимание структурные регенеративные преобразования суставного хряща, приводящие к локальному восстановлению суставной поверхности. Регенерат был

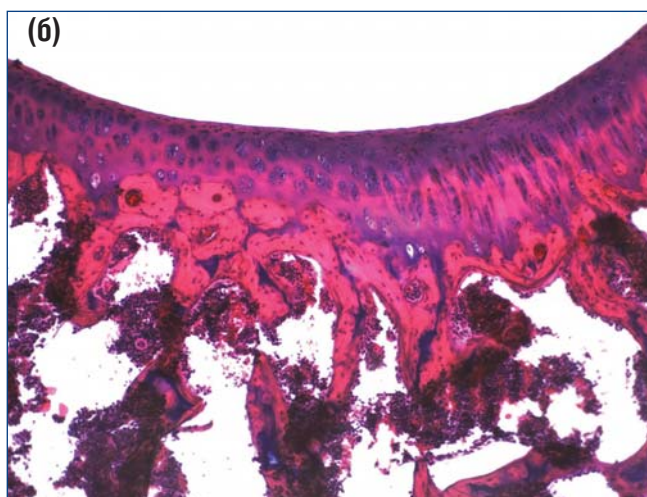
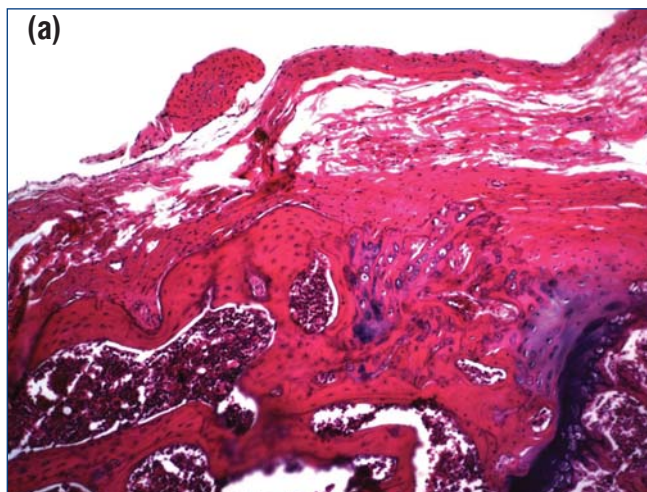


Рис. 2. Гистопрепарат. Структурное состояние суставного хряща на 14-е сутки у животных контрольной (а) и опытной (б) групп. Пояснения в тексте. Окраска гематоксилином и эозином, об. x10, ок. x10

представлен дифференцированными хондроцитами без позиционной специфичности, в субхондральной кости выявлены очаги остеогенеза. Поверхностная зона хрящевое покрытие приобретала специфику структурной организации гиалиновой хрящевой ткани (см. рис. 2 б).

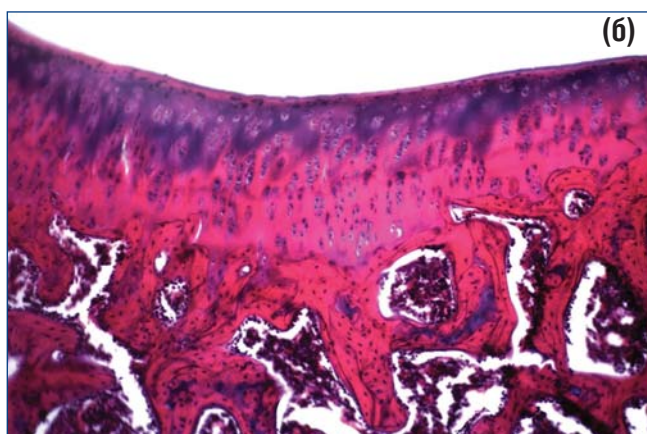
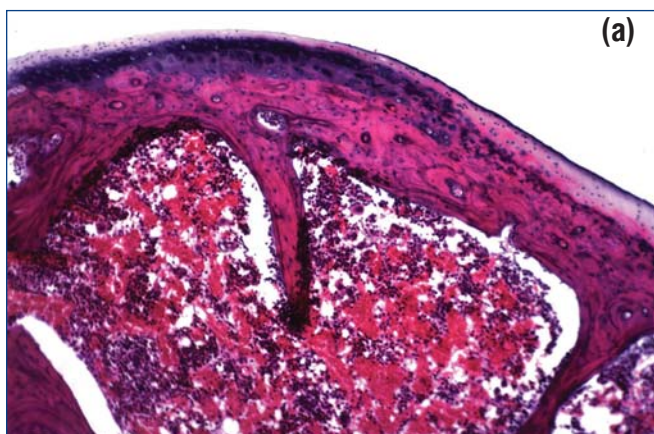


Рис. 3. Гистопрепарат. Структурное состояние суставного хряща на 30-е сутки у животных контрольной (а) и опытной (б) групп. Пояснения в тексте. Окраска гематоксилином и эозином, об. x10, ок. x10



Через 1 мес манифестирование репаративного хондрогенеза выражалось в восстановлении специфичности распределения хондроцитов и матрикса хрящевой ткани, что сопровождалось выравниванием контуров суставной поверхности и формированием целостного хрящевого покрытия. Наличие выраженного оссеохондрального соединения может отражать восстановление трофических потенциалов субхондральной кости. Таким образом, использование препарата привело к восстановлению структурной организации суставного хряща после развития индуцированного механическим путем ОА и восстановлению нарушенных взаимоотношений между хрящом и синовиальной средой сустава (см. рис. 3 б).

### Выводы

Препарат нолтрекс оптимизирует репаративный хондро- и остеогенез в поврежденных тканях коленного сус-

тава, что подтверждается формированием целостного суставного покрытия с органоспецифической зональной дифференцировкой, а также наличием очагов оссеохондрального соединения, свидетельствующего о восстановлении взаимосвязей между кальцифицированной зоной суставного хряща и субхондральной костью. Поскольку восстановление структурного состояния оссеохондрального соединения в суставном хряще — один из важнейших показателей нормализации синовиальной среды сустава, то можно говорить, что препарат нолтрекс, предназначенный для замещения синовиальной жидкости, возмещает ее лубрикационные свойства и оптимизирует трибомеханическую ситуацию в суставе.

На основании полученных результатов, можно рекомендовать препарат для использования в клинической ветеринарной медицине при лечении животных с артрозами различной этиологии (посттравматической и диспластической природы).

### Библиография

1. Классификация и методы лечения хрящевых дефектов / С.П. Миронов, Н.П. Омеляненко, Е. Кон и др. // Вестник травматологии и ортопедии имени Н.Н. Приорова, 2008; **3**: 1—85.
2. Мажуга П.М. Кровоснабжение коленного сустава в свете его строения и функции: автореф. дис. ... канд. биол. наук. — Киев, 1953.
3. Манзий С.Ф., Березкин А.Г. Синовиальная жидкость как фактор высокой надежности суставов конечностей. — Рига.: Биомеханика, 1975.
4. Слесаренко Н.А., Торба А.И. Морфологическая характеристика индуцированного гонартроза // Морфологические ведомости (приложение), 2004; **1-2**: 95.
5. Современные возможности оптимизации репаративной регенерации костной ткани / Н.П. Омеляненко, С.П. Миронов, Ю.И. Денисов-Никольский и др. // Вестник травматологии и ортопедии, 2002; **4**: 85—88.
6. Сустав: морфология, клиника, диагностика, лечение / Под ред. В.Н. Павловой, Г.Г. Павлова, Н.А. Шостак, Л.И. Слуцкого. — М.: Медицинское информационное агентство, 2011.

### SUMMARY

**N.A. Slesarenko, E.O. Shirokova. Reparative osseo-and chondrogenesis in the conditions of induced osteoarthritis in laboratory animals.** It is shown, that use of the drug noltrex led to the restoration of structural organization of the articular cartilage after development induced by mechanical means of osteoarthritis and restoration of the disturbed relationship between the cartilage and synovial medium of the joint.

### Межрегиональная общественная организация

«Уральская ассоциация практикующих ветеринарных врачей»

620034 г. Екатеринбург, ул. Бебеля 17, тел.: +7 (343) 258-02-03, e-mail: [uarpvv@yandex.ru](mailto:uarpvv@yandex.ru)

План обучающих мероприятий для ветеринарных врачей на 2012 год:

- |  |  |
|--|--|
| <b>9 февраля — Пермь</b> — конференция для ветеринарных врачей           | <b>16–18 июля</b> Ветеринарный туристический слёт                          |
| <b>21 февраля — Челябинск</b> — региональный семинар по анестезиологии   | <b>7 сентября — Сургут</b> — конференция для ветеринарных врачей           |
| <b>16–17 марта — Екатеринбург</b> — Уральская конференция (2-х дневная)  | <b>20–22 сентября — Екатеринбург</b> — Уральская конференция (2-х дневная) |
| <b>11 мая — Екатеринбург</b> — региональный семинар по сахарному диабету | <b>12–15 октября — Прага</b> — ветеринарный бизнес-семинар.                |
| <b>22–25 мая — г. Екатеринбург</b> — практические семинары               | <b>12–15 ноября — Екатеринбург</b> — практические семинары                 |
| <b>16 июня — Челябинск</b> — конференция для ветеринарных врачей         | <b>13 декабря — Тюмень</b> — конференция для ветеринарных врачей           |

Уральские ветеринарные конференции проводятся дважды в год в Екатеринбурге — в сентябре и в марте. Формат Уральской конференции это 2 дня теоретических докладов, мастер-классов и, иногда дополнительный однодневный семинар с практическими занятиями. Лекции на этих конференциях направлены прежде всего на начинающих врачей, выпускников ВУЗов и врачей общей практики. В рамках Уральских конференций в 2010—2011 годах были проведены мастер-классы по инфекционным заболеваниям, дерматологии, рентгенологии, неврологии, болезням птиц и стоматологии. Как правило, на Уральских конференциях собираются от 150 до 250 врачей.

Региональные семинары проводятся в крупных городах (Екатеринбург, Челябинск), посвящены узкой тематике.

Практические семинары проходят дважды в год на базе отдыха «Иволга» в 30 км от Екатеринбурга. Одновременно проходит 3-4 семинара на разные темы. Ведущие лекторы на семинарах — специалисты с мировыми именами, преимущественно из Европы и США. Каждый семинар включает в себя практические занятия на трупном материале, муляжах или на живых пациентах (если это не связано с причинением боли или вреда здоровью) с использованием самой современной аппаратуры и инструментов.

Ветеринарные конференции для заводчиков проходят в рамках конференций для врачей в Екатеринбурге, Челябинске, Перми, Тюмени. На этих конференциях заводчикам читают доклады ведущие специалисты-практики, проводится пропаганда ответственного владения животными, популяризация профессии ветеринарного врача.

Уральский ветеринарный туристический слет впервые был организован в июле 2011 года в виде сплава на катамаранах по реке Серге в национальном парке «Оленьи ручьи» недалеко от Екатеринбурга.

В 2012 году Уральский ветеринарный туристический слет пройдет также в июле.